الجهاز التناسلي الأنثوي Female Reproductive System

يتألف من مجموعة من الاعضاء والتي هي :

1- المبيض Ovaries

2- قناة البيض Oviduct

3- الرحم Uterus

4- عنق الرحم Cervix

5- المهبل Vagina

6- الفتحة التناسلية Vulva

- المبايض تعتبر اعضاء رئيسية والباقي هي اعضاء ثانوية وتسمى Duct System

الجهاز التناسلي يكون معلق في الجوف البطني بواسطة رابط عريض يسمى Broad Ligament

المبايض Ovaries

أهم وظائف المبايض :

1- إنتاج الكميتات الأنثوية وتسمى بالبويضات .

2- إنتاج الهرمونات الجنسية مثل E2 والتستسترون والاستراديول والبروجسترون .

المبايض في الأغنام والأبقار والماعز يكون شكلها لوزي وتسمى almond – shaped ، بينما في الخيول يكون شكلها كلوي Kidney – shaped ، في حين شكلها يشبه عنقود العنب في الخنازير ويسمى Cluster of grapes .

Type of animal (Species)	**Weight (gm)**	**Length (cm)**
Cow	**15-20**	**3-5**
Ewe	**5-10**	**1.5**
Doe	**5-10**	**1.5**
Mare	**20-40**	**7-8**

يتألف المبيض من منطقتين هي :

1- اللب Medulla

2- القشرة Cortex

اللب يحتوي على :

1- أوعية دموية Blood Vessels

2- أعصاب Nerve

3- أنسجة ضامة Connective tissue

اما القشرة فإنها تتألف من عدة طبقات :

1- الطبقة الأولى : عبارة عن واحدة من الخلايا الطلائية المكعبة الشكل تسمى بـ Cuboidal epithelium cell وكان يعتقد سابقا أن هذه الطبقة هي الطبقة الجرثومية الطلائية لأنه كان يعتقد أنها هي مصدر للخلايا الجنسية الأولية ولكن تبين أن هذا الاعتقاد خاطئ .

2- الطبقة الثانية : هي عبارة عن نسيج رابط C.T

3- الطبقة الثالثة : هي منطقة الغلالة البيضاء Tunica albugana ovaril وهذه المنطقة عبارة عن نسيج مرن Elastic tissue يحتوي على ألياف عضلية تحتها يقع النسيج الفعال الذي توجد فيه الحويصلات المبيضية والذي يحتوي على بويضات بمراحل مختلفة من النضج .

الجزء المسؤول عن انتاج البويضات هي القشرة ، اما اللب فإنه مسؤول عن تغذية نسيج المبيض.

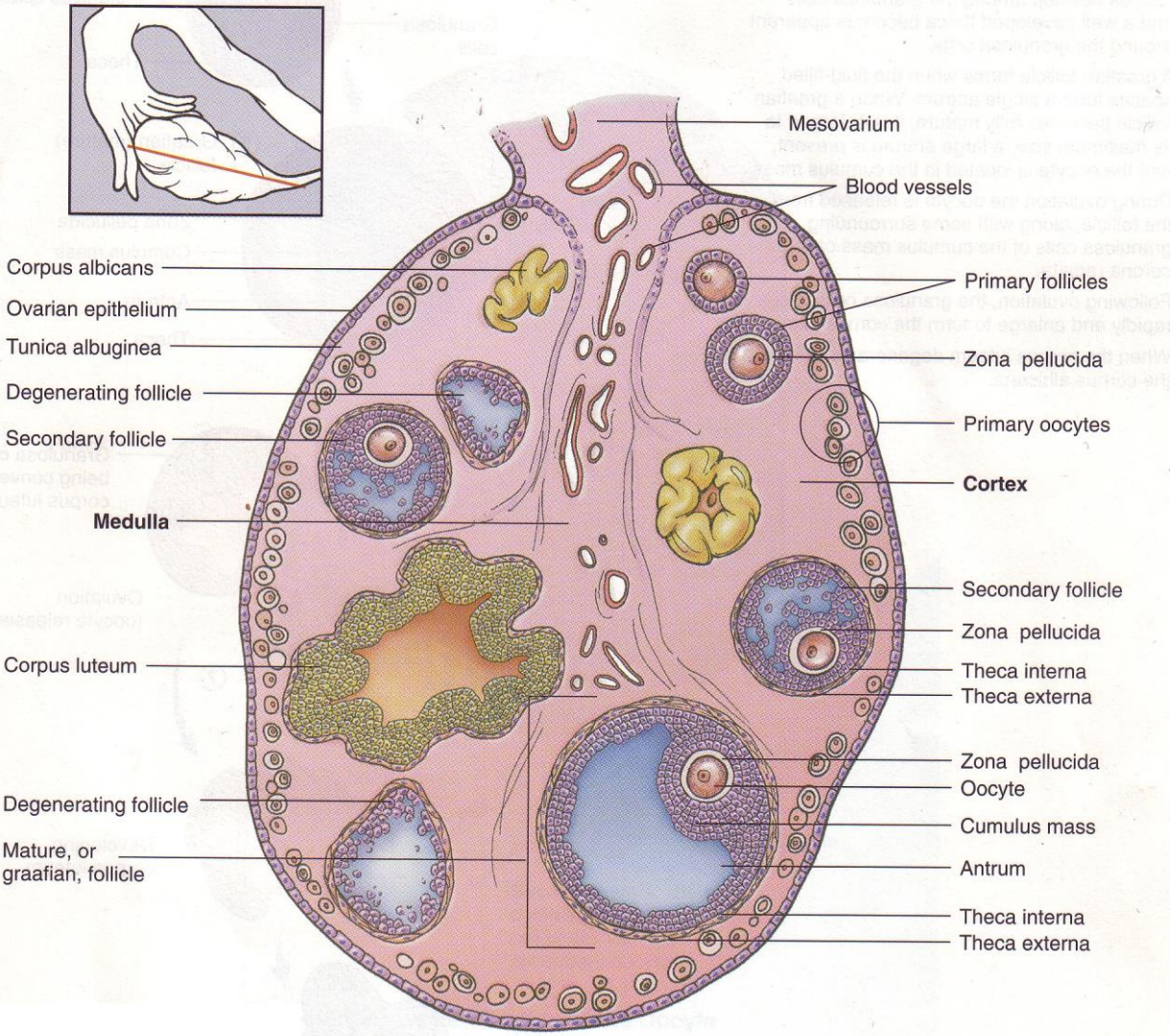

شكل (1) مقطع عرضي للمبيض

مخطط يبين مكونات المبيض :

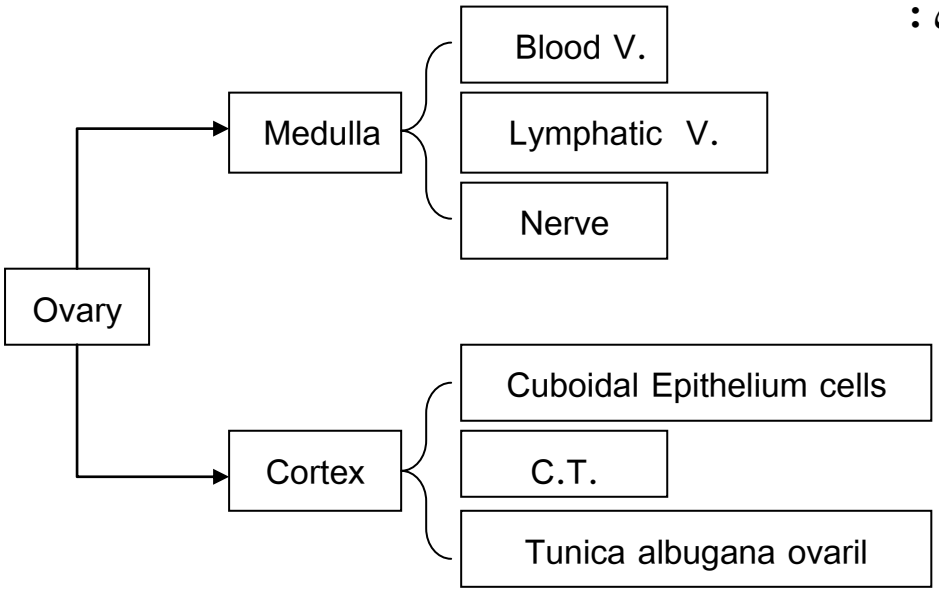

قناة البيض (قناة فالوب)

تسمى قناة فالوب وتتكون من ثلاثة أجزاء هي :

1- القمع Infundibulum

2- الأمبولا Ampulla

3- البرزخ Isthmus .

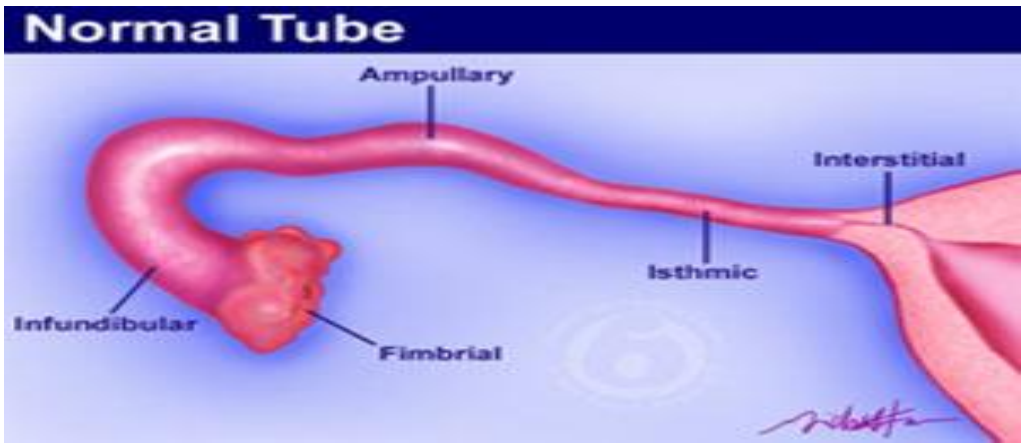

القمع : عبارة عن جزء يشبه القمع ، ووظيفته الأساسية التقاف البويضة بعد عملية التبويض (Ovulation) ، ويساعده في ذلك وجود أهداب أو شعيرات يطلق عليها Fimbria كذلك وجود شعيرات دقيقة في الطبقة المخاطية الداخلية Mucosa .

الامبولا :

تعتبر أطول جزء في قناة البيض ، قطرها (3-5 ملم) ، وتحتوي في الطبقة الداخلية المخاطية على نوعين من الخلايا :

1- خلايا مهدبة Cilliated cells .

2- خلايا إفرازية Secretory cells .

عدد الخلايا المهدبة في الامبولا يفوق عدد الخلايا الافرازية .

البرزخ :

قطره (0.5 - 1) ملم ، يحتوي في الطبقة الداخلية المخاطية على خلايا مهدبة وخلايا إفرازية لكن عدد الخلايا الإفرازية تفوق الخلايا المهدبة

- قناة البيض تتكون نسيجيا من ثلاثة طبقات هي :

1- الطبقة الخارجية (الطلائية الخارجية) Serosa

2- الطبقة الوسطى (عضلية) Muscularis

3- الطبقة الداخلية (المخاطية) Mucosa

وظائف قناة البيض :

1- نقل البويضات Ova transport

2- تعتبر موقع للإخصاب Site of fertilization (موقع الاخصاب هو عند التقاء الامبولا بالبرزخ)

الرحم Uterus

وظيفته الأساسية هي احتضان وتغذية الجنين .

يختلف الرحم اختلاف كبير ما بين الحيوانات الزراعية من حيث الشكل ، والاختلاف يكمن في نسبة طول قرني الرحم إلى جسم الرحم ، ففي حالة الأبقار والأغنام والماعز والخنازير يسمى الرحم بـ (Bicornuate) أي يعني أن طول قرني الرحم تؤلف حوالي 80-90% من طول الرحم والحمل يكون أساسا في قرن الرحم . أما في الخيول يسمى (Bipartite) يعني أن قرني الرحم تؤلف 20% فقط من طول جسم الرحم الكلي . والحمل أساسا سيكون جزء في القرن وجزء في الرحم . في الإنسان يسمى شكل الرحم بالبسيط (Simple) ، حيث إن جسم الرحم يشكل 95-98% من طول الرحم الكلي والقرون تكون أثرية ، والحمل يتم في الرحم .

هنالك نوع رابع يسمى (Duplex) في القطط والكلاب ويسمى بهذا الاسم لأنه يظهر كأنه رحمين .

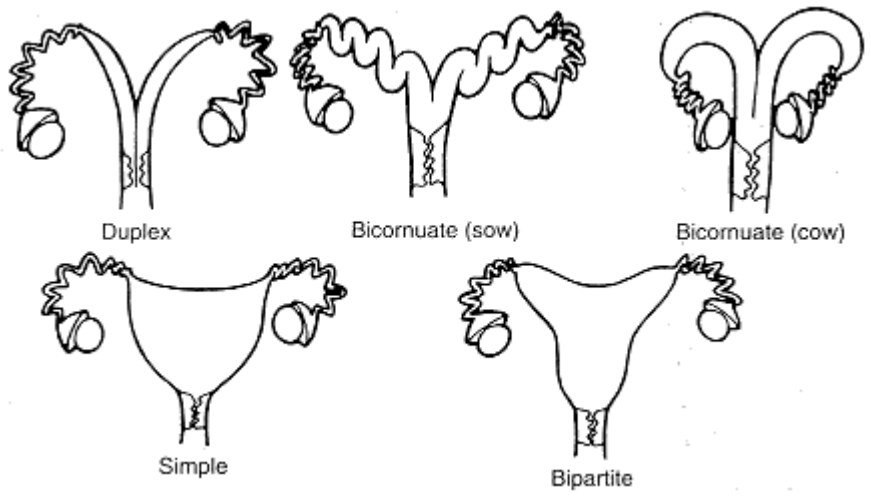

يتألف الرحم من ثلاث طبقات أساسية هي :

1- طبقة خارجية Prematerium

2- الطبقة الوسطى أو العضلية Myometerium

3- الطبقة الداخلية Endometerium

الطبقة الأولى : هي عبارة عن طبقة واحدة من الخلايا الطلائية المكعبة ، وظيفتها الأساسية هي حماية نسيج الرحم.

الطبقة الوسطى : هي الطبقة العضلية والتي تتكون من نوعين من العضلات هي :

أ- عضلات دائرية Circular muscle

ب- عضلات طولية Longtudinal muscle

وإن سبب وجود نوعين من العضلات لأن كلا النوعين من العضلات يعملان على توسع الرحم في الحمل . وما بين العضلات هنالك أوعية دموية ولمفاوية ووظيفتها هي تغذية العضلات.

الطبقة الداخلية : تعتبر من أهم الطبقات في الرحم ومن أكثر الطبقات التي يحصل فيها تغيير بتغير الحالة التناسلية للحيوان ، أهم مايميز الطبقة الداخلية وجود تركيبين :

التركيب الأول : هو وجود زوائد لحمية ظاهرة وبشكل واضح منتشرة في الطبقة الداخلية تسمى اللحيمات Caruncles هذه اللحيمات تعمل تعشيق مع البروزات الجنينية في الرحم مما تؤدي إلى حصول الإنغراس Implantation للجنين.

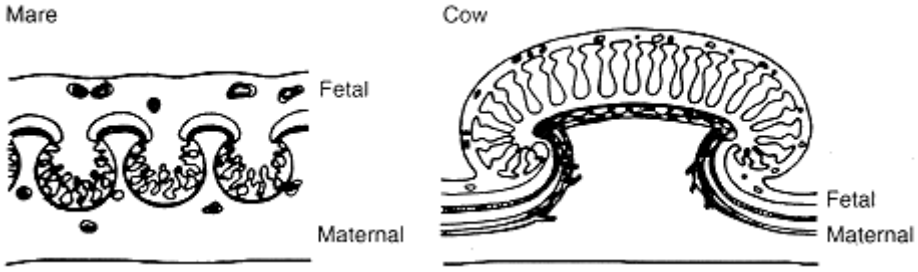

التركيب الثاني : يسمى هذا التركيب بالغدد الرحمية Uterine gland وهي لايمكن رؤيتها إلا بأخذ مقطع نسيجي للطبقة الداخلية . هذه الغدد تكون صغيرة الحجم إذا كان الحيوان غير حامل بينما تزداد في الطول وتتفرع وتلتوي في حالة كون الحيوان حامل ، وظيفتها الأساسية إفراز الحليب الرحمي Uterine milk الذي وظيفته هو تغذية الجنين في المراحل الأولى قبل الإنغراس . من ضمن الهرمونات المهمة التي تحدث هذا التغيير في عمل الغدد الرحمية هما الأستروجين E2 والبروجسترون P4 . حيث إن الاستروجين يزداد في بداية الحمل مما يزيد من :

1- وعائية الرحم مما يزيد من قابلية الرحم على استقبال الجنين Vascularity كذلك يعمل الاستروجين على : 2- تحفيز نمو الغدد الرحمية .

أما البروجسترون فإنه يحفز هذه الغدد على : 1- إفراز الحليب الرحمي . كذلك : 2- يجعلها متفرعة وملتوية.

جدول يوضح طول الرحم في بعض الحيوانات الزراعية :

Species	Uterine Horn (cm)	Uterine body (cm)
Cow	40 -45	3 – 4
Ewe	10 -12	20 – 22
Mare	20 -25	20 -22

عنق الرحم :

عبارة عن جزء عضلي سميك غير مرن Inelastic يبلغ طوله في الخيول 10 سم والأبقار 7 سم والنعاج 6 سم

الوظيفة الاساسية :

1- يمنع وصول الملوثات إلى الجنين .

2- يكون مكان لإيداع الحيامن في الخيول والخنازير .

كيف يعمل عنق الرحم على حماية الجنين؟

إن عنق الرحم يوفر حماية للجنين من خلال ثلاث ميكانيكيات هي :

1- يحتوي على قناة مستعرضة أو ملتوية تعمل على إعاقة وصول البكتريا والجراثيم .

2- يحتوي على خلايا إفرازية تقوم هذه الخلايا بإفراز المواد المخاطية Mucus التي لها تأثير مضاد للبكتريا .

3- هذه المادة المخاطية تتصلب عند حصول الحمل فتعمل على إغلاق فتحة عنق الرحم وتسمى بالسدادة العنقية Cervical plug وإن أي تمزق فيها يحصل خلال الحمل يؤدي إلى الإجهاض .

يعمل الاستروجين خلال فترة الشياع على تمدد عنق الرحم Dilation من أجل السماح للحيامن بالوصول إلى الرحم بشكل سريع.

المهبل Vagina

جزء أنبوبي ذو جدار رقيق مرن Elastic يبلغ طوله في الابقار 10-12 سم والنعاج 5-10 سم ، وظيفته الأساسية هو مكان لإيداع الحيامن في الأبقار والأغنام والخنازير .

أهم ما يميزه أنه يحتوي في الطبقة الداخلية على خلايا حرشفية Squamous cell ، هذه الخلايا تتقرن وتفقد نواتها وتتغير في الشكل في حالة الشياع وذلك بتأثير هرمون الاستروجين فتستخدم هذه الخلايا في تشخيص الشياع ، حيث تتغير الخلايا من الشكل الدائري إلى الشكل المعيني واختفاء نواتها.

جدول يوضح العمر الاخصابي للبويضة والحيمن في الأنواع المختلفة

Species	Fertile life (hrs)	
	Sperm	Ovum
Cattle	30 - 48	20 - 25
Sheep	30 - 48	16 - 24
Horse	70 - 120	6 - 8
Human	28 - 48	6 - 24

جدول يوضح الأعضاء المختلفة في الجهاز التناسلي الأنثوي ووظائفها الرئيسية

العضو	الوظيفة
المبيض	1- إنتاج البويضات
	2- إنتاج الاستروجين (حويصلة كراف)
	3- إنتاج البروجسترون (من الجسم الأصفر)
قناة البيض	1- نقل الكميتات
	2- موقع الاخصاب
الرحم	تغذية واحتضان الأجنة
عنق الرحم	1- حماية الجنين من الملوثات
	2- مخزن للحيامن وممر لها
	3- موقع وضع الحيامن في التلقيح الطبيعي في الأفراس والخنازير
المهبل	1- موقع التزاوج
	2- موقع وضع الحيامن في التلقيح الطبيعي في الأبقار والنعاج والماعز

مخطط يوضح الجهاز التناسلي الانثوي في الابقار

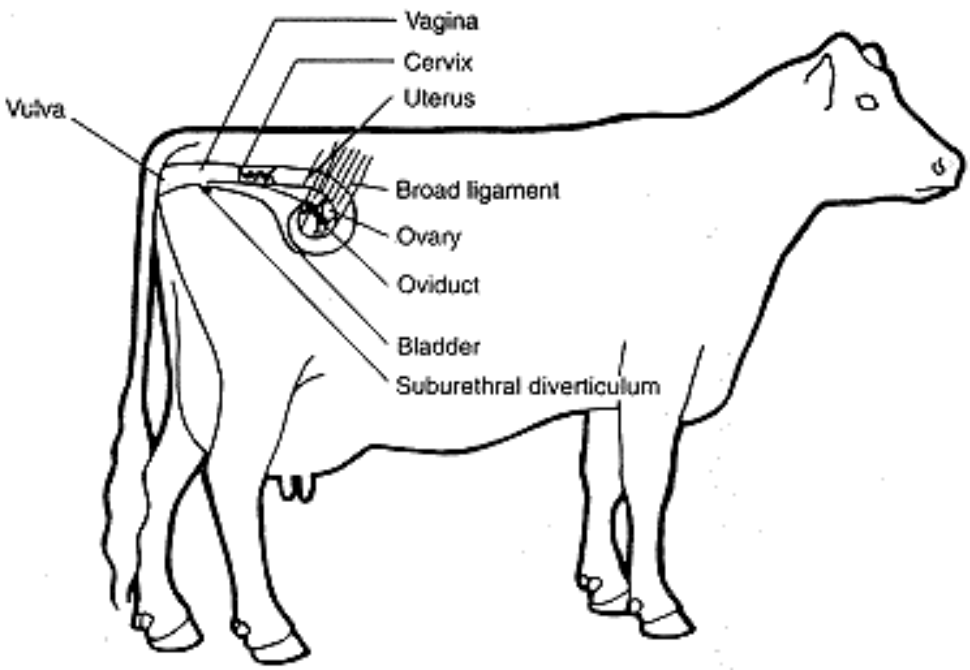

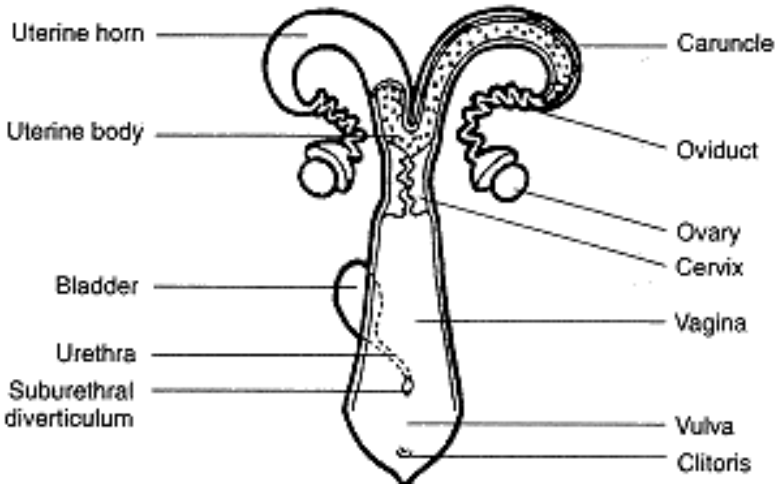

عملية تكوين البويضات Oogenesis

البويضات المتكونة على المبيض تتكون خلال المراحل الجنينية من منطقة كيس المح Yolk Sac والذي يتكون اساسا من منطقة الجهاز الهضمي Hind gut .

هذه البويضات تبدأ في الدخول في الانقسام الخيطي المتعدد Mitosis وتتكون خلايا البويضة الاولية Primary oocyte والتي تحتوي على 2n من الكروموسومات وفائدة هذا الانقسام هو لزيادة اعدادها. ثم تدخل هذه البويضات الاولية في الانقسام الاختزالي الاول Meiosis I ويتوقف هذا الانقسام في مرحلة الـ Prophase (المرحلة الاولى من الانقسام الاختزالي الاول)

أي ان الجنين الانثى الموجود في رحم الام عند ولادته يكون هنالك عدد من البويضات الاولية متوقفة في مرحلة Prophase من الانقسام الاختزالي الاول .

بعد البلوغ الجنسي ، ستبدأ هذه البويضات بالتطور ويتكون غلاف خارجي حولها يدعى بالنطاق الشفاف Zona Pellucida وهو غلاف جيلاتيني يحيط بالبويضة ، ثم تستمر بالانقسام الاختزالي وتتكون البويضة الثانوية Secondary oocyte التي تحتوي على 1n من الكروموسومات ويتكون من الجسم القطبي الاول First Polar body ويذهب الفراغ ما قبل المح Previtilline space .

الانقسام الاختزالي الاول ينتهي قبل عملية الاباضة في كل من النعاج والابقار والخنازير ، في حين في الافراس يتكامل الانقسام الاختزالي بعد عملية التبويض.

الانقسام الاختزالي الثاني لا يتم إلا بعملية التحفيز التي تتم من قبل الحيمن ، عندها سيتم تكون الجسم القطبي الثاني Second Polar body .

وفيما يأتي مخططات لهذه العملية :

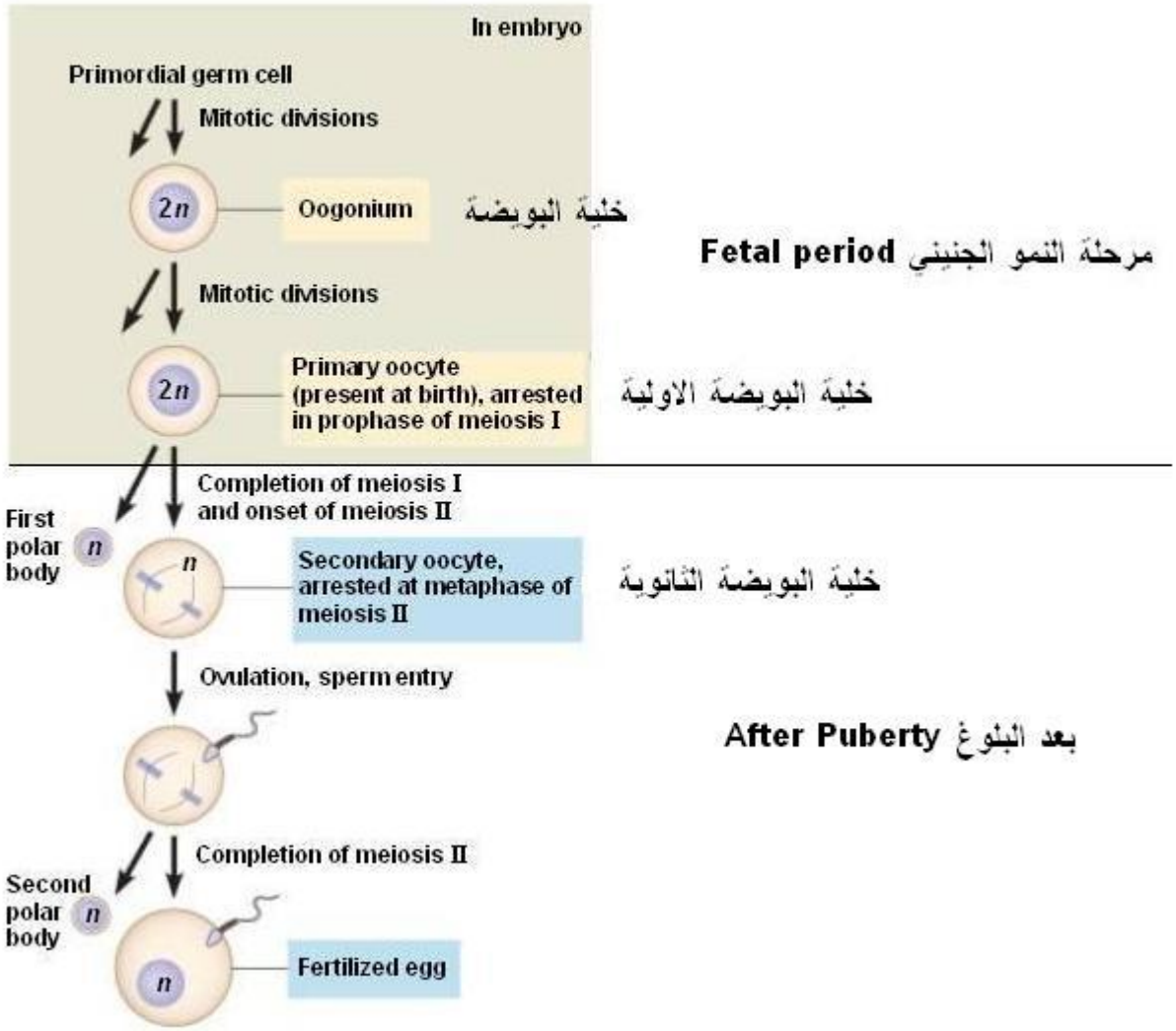
In embryo
Primordial germ cell
Mitotic divisions
2n
Oogonium
خلية البويضة
Fetal period مرحلة النمو الجنيني
Mitotic divisions
2n
Primary oocyte (present at birth), arrested in prophase of meiosis I
خلية البويضة الاولية
Completion of meiosis I and onset of meiosis II
First polar body
n
n
Secondary oocyte, arrested at metaphase of meiosis II
خلية البويضة الثانوية
Ovulation, sperm entry
After Puberty بعد البلوغ
Completion of meiosis II
Second polar body
n
n
Fertilized egg

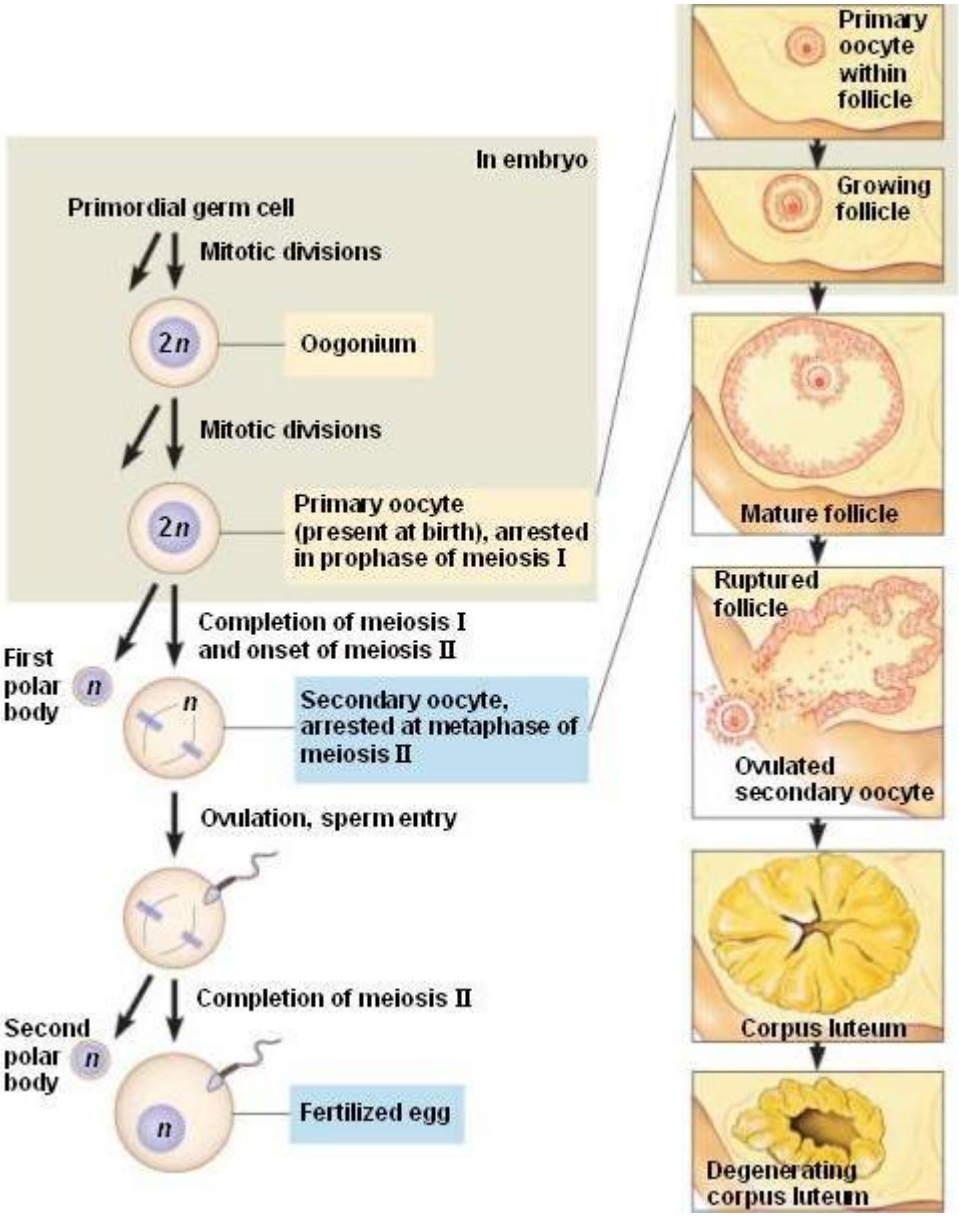
In embryo
Primordial germ cell
Mitotic divisions
2n
Oogonium
Mitotic divisions
2n
Primary oocyte (present at birth), arrested in prophase of meiosis I
Completion of meiosis I and onset of meiosis II
First polar body
n
n
Secondary oocyte, arrested at metaphase of meiosis II
Ovulation, sperm entry
Completion of meiosis II
Second polar body
n
n
Fertilized egg
Primary oocyte within follicle
Growing follicle
Mature follicle
Ruptured follicle
Ovulated secondary oocyte
Corpus luteum
Degenerating corpus luteum

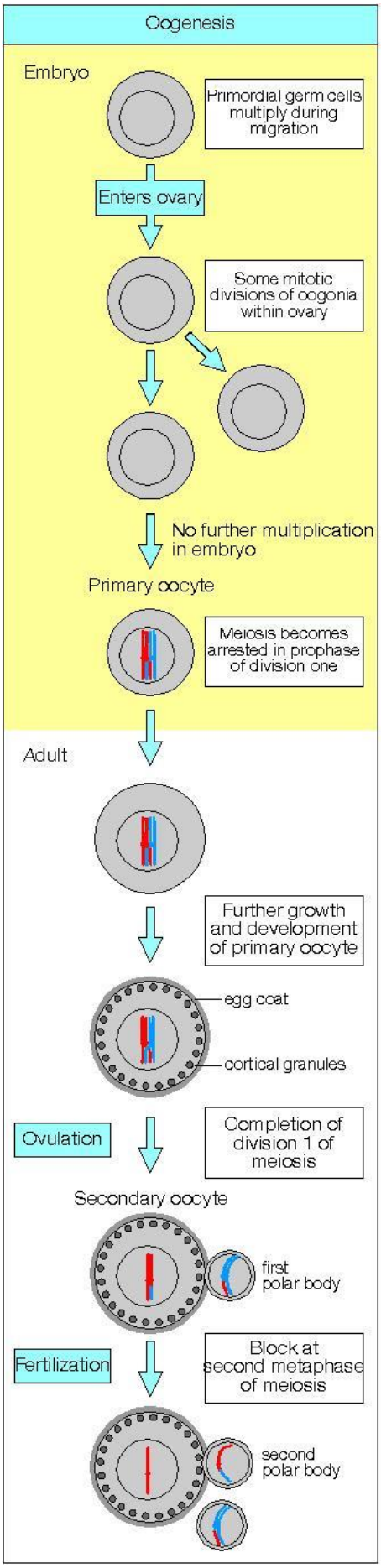
Oogenesis
Embryo
Primordial germ cells multiply during migration
Enters ovary
Some mitotic divisions of oogonia within ovary
No further multiplication in embryo
Primary oocyte
Meiosis becomes arrested in prophase of division one
Adult
Further growth and development of primary oocyte
egg coat
cortical granules
Ovulation
Completion of division 1 of meiosis
Secondary oocyte
first polar body
Fertilization
Block at second metaphase of meiosis
second polar body